



**Interpretación** Concordante No concordante

Fecha de generación: 2021-07-26 04:06

Laboratorio: 200107 - Laboratorio de Patología y Citología Citosalud SAS

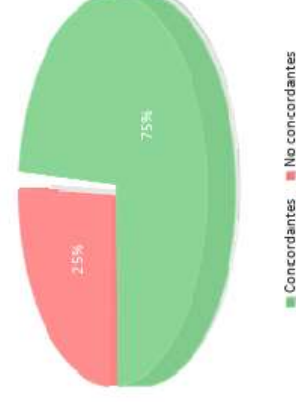
COD. Patólogo	Caso clínico 1 PQ-23-3	Caso clínico 2 PQ-24-3	Caso clínico 3 PQ-25-3	Caso clínico 4 PQ-26-3
Valoración diagnóstica de referencia	1	2	3	4
CITO-002	1	2	3	5
CITO-003	1	2	3	4
CITO-005	1	2	6	7
CITO-006	1	2	3	5
CITO-007	1	2	3	5

**Convenciones para diagnósticos**

[1] Transformación blástica linfocítica [2] Espiradenoma escrino [3] Tumor de la vaina neural periférico maligno [4] Adenocarcinoma de tipo acinar, Gleason 4 + 3 (score de 7), con un 70% de grado 4, Grado Grupo 3, con compromiso del borde de resección pintando con tinta negra [5] Adenocarcinoma de tipo acinar, Gleason 4 + 4 (score de 8), Grado Grupo 4, con compromiso del borde de resección pintando con tinta negra [6] Schwannoma celular [7] Adenocarcinoma de tipo acinar, Gleason 3 + 4 (score de 7), con un 30% de grado 4, Grado Grupo 2, con compromiso del borde de resección pintando con tinta negra

Resultados intralaboratorio - Patología quirúrgica		
COD. Patólogo	Concordantes	No concordantes
CITO-002	3	1
CITO-003	4	0
CITO-005	2	2
CITO-006	3	1
CITO-007	3	1
<b>Total</b>	<b>15</b>	<b>5</b>

Porcentaje de concordancia en el diagnóstico



- Final del reporte -  
Página 1 de 1

**Aída Porras**  
Digitally signed  
by Aída Porras  
Date: 2021.08.20  
11:26:28 -05'00'

Aprobado por:  
Aída Porras. MSc. PhD  
Coordinadora Programas QAP PAT