

**Interpretación** Concordante No concordante Fecha de generación: 2021-01-05 11:19 Laboratorio: 200104 - Oncólogos del Occidente

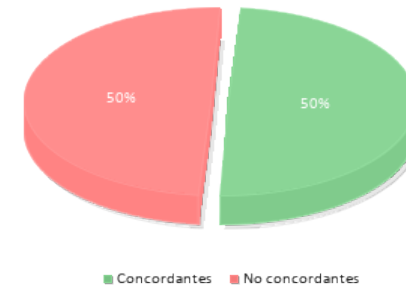
| COD. Patólogo                        | Caso clínico 1<br>PQ-23-1 | Caso clínico 2<br>PQ-24-1 | Caso clínico 3<br>PQ-25-1 | Caso clínico 4<br>PQ-26-1 |
|--------------------------------------|---------------------------|---------------------------|---------------------------|---------------------------|
| Valoración diagnóstica de referencia | 1                         | 2                         | 3                         | 4                         |
| ODO-002                              | 5                         | 2                         | 3                         | 6                         |

**Convenciones para diagnósticos**

**[1]** Transformación blástica linfocítica de leucemia mieloide crónica **[2]** Espiradenoma ecrino **[3]** Tumor de la vaina neural periférico maligno **[4]** Adenocarcinoma de tipo acinar, Gleason 4 + 3 (score de 7), con un 70% de grado 4, Grado Grupo 3, con compromiso del borde de resección pintando con tinta negra **[5]** Leucemia mieloide crónica **[6]** Adenocarcinoma de tipo acinar, Gleason 3 + 3 (score de 6), Grado Grupo 1, con compromiso del borde de resección pintando con tinta negra

| Resultados intralaboratorio - Patología quirúrgica |              |                 |
|----------------------------------------------------|--------------|-----------------|
| COD. Patólogo                                      | Concordantes | No concordantes |
| ODO-002                                            | 2            | 2               |
| <b>Total</b>                                       | <b>2</b>     | <b>2</b>        |

Porcentaje de concordancia en el diagnóstico



- Final del reporte -  
Página 1 de 1

Aprobado por:  
Aída Porras. MSc. PhD  
Coordinadora Programas QAP PAT