



**Programa de  
Aseguramiento de  
la Calidad de  
Patología Anatómica.**

**Citología no ginecológica**

**Laboratorio  
200103 | Hospital Universitario  
de La Samaritana**

Departamento de Patología y Laboratorios  
Hospital Universitario Fundación Santa Fe de Bogotá  
Quik S.A.S.  
Calle 63 C N° 35-13. (57-1) 2229151-Bogotá

## QAP-PAT-CNG | Citología no ginecológica

Institución: Hospital Universitario de La Samaritana

N° Laboratorio: 200103

Reportado por el patólogo: Samuel Morales

Código del patólogo: HUS-004

País: Colombia

Ciudad: Bogotá Distrito Capital

Dirección: Carrera 8 #0-29 Sur

Teléfono: 321 3992770

Email: patologia.coord@hus.org.co

Tercer envío: Código B

Fecha de envío: 2020-11-30

Fecha de emisión: 2021-01-04

Estado de reporte: Final

\*Nuestro proveedor certificado de las muestras de los programas de ensayos de aptitud QAPPAT, garantiza que los materiales utilizados durante la producción se obtienen conforme a requisitos éticos y reglamentarios declarados en términos de estabilidad, trazabilidad y relevancia médica.

El presente informe es generado por Quik SAS, y ninguna actividad relacionada con su producción es subcontratada.

La información contenida en este reporte es confidencial y su divulgación se realiza únicamente al participante interesado, o a la autoridad competente en caso de ser requerido, con autorización expresa del mismo.

## Descripción del reto

### Tercer envío | Código B

Caso clínico 1 CITNG-84 .....	p. 4
Caso clínico 2 CITNG-85 .....	p. 5
Caso clínico 3 CITNG-86 .....	p. 6
Caso clínico 4 CITNG-87 .....	p. 7

**Evaluación diagnóstica Caso clínico 1  
CITNG-84**

<b>Diagnóstico</b>	
<b>Su respuesta</b>	<b>Respuesta referenciada</b>
Positivo para carcinoma	Positivo para carcinoma
<b>Concordante</b>	

**Observaciones**

En la preparación se observa abundante celularidad, con una población de células mesoteliales con cambios reactivos y otra de células de núcleos moderadamente pleomórficos, hiper cromáticos, con irregularidad en la membrana nuclear, dispuestas en grupos tridimensionales, algunas muestran vacuolización citoplasmática. Los hallazgos son los de un carcinoma de mama metastásico.

El principal desafío diagnóstico en este caso es diferenciar la población neoplásica de las células mesoteliales reactivas, debido a que tienen tamaño similar. En estos casos, los estudios de inmunocitoquímica pueden ser de utilidad. El antígeno de membrana epitelial (EMA) es un marcador sensible para detectar epitelio neoplásico, la reactividad fuerte de las células atípicas favorece naturaleza neoplásica maligna (la tinción leve a moderada no debe ser considerada positiva en este escenario). Asimismo, se observa que estas células son negativas para calretinina, un marcador mesotelial, confirmando el diagnóstico de carcinoma metastásico.

**Referencias**

Koss LG, Melamed MR (Myron R, Koss LG. Koss? diagnostic cytology and its histopathologic bases. Lippincott Williams & Wilkins; 2006. 52 p.

**Evaluación diagnóstica Caso clínico 2**  
**CITNG-85**

<b>Diagnóstico</b>	
<b>Su respuesta</b>	<b>Respuesta referenciada</b>
Positivo para carcinoma papilar (Bethesda VI)	Positivo para carcinoma papilar (Bethesda VI)
<b>Concordante</b>	

**Observaciones**

El extendido muestra células foliculares en monocapa y papilas con núcleos ovalados e irregulares con frecuentes hendiduras nucleares y pseudoinclusiones nucleares. Los anteriores son criterios de la categoría Bethesda VI - Positivo para carcinoma papilar de tiroides.

**Referencias**

Ali SZ, Cibas ES, editors. The Bethesda System for Reporting Thyroid Cytopathology [Internet]. Cham: Springer International Publishing; 2018.

**Evaluación diagnóstica Caso clínico 3  
CITNG-86**

<b>Diagnóstico</b>	
<b>Su respuesta</b>	<b>Respuesta referenciada</b>
Maligno, compatible con adenocarcinoma metastásico	Maligno, compatible con adenocarcinoma metastásico
<b>Concordante</b>	

**Observaciones**

El extendido muestra células grandes, ligeramente alargadas con núcleos hipercromáticos de bordes irregulares, dispuestas en grupos tridimensionales y estructuras rosetoides, algunas con detritos celulares y apoptosis. Los hallazgos citológicos son los de un adenocarcinoma metastásico de origen colónico.

Las lesiones metastásicas más frecuentes en el hígado son los adenocarcinomas, se caracterizan por formar agregados acinares o tridimensionales con grados variables de atipia citológica, frecuentemente presentan nucléolo prominente y vacuolización citoplasmática. En los adenocarcinomas metastásicos de origen colónico es común observar grupos con disposición columnar sobre un fondo con detritos necróticos granulares.

**Referencias**

Erozan YS, Tatsas A. Liver. In 2015. p. 17-101.

**Evaluación diagnóstica Caso clínico 4  
CITNG-87**

<b>Diagnóstico</b>	
<b>Su respuesta</b>	<b>Respuesta referenciada</b>
Positivo para malignidad: adenocarcinoma	Positivo para malignidad: adenocarcinoma
<b>Concordante</b>	

**Observaciones**

El extendido muestra abundantes grupos de células en su mayoría cúbicas a cilíndricas, en las que parcialmente se observan formaciones glandulares y pseudopapilares desorganizadas. Los núcleos muestran moderada hiperchromasia con nucléolos notables y pleomorfismo. Los grupos carecen de hallazgos citológicos de células caliciformes. Las células presentan vacuolización citoplasmática focal, sin observarse queratinización. Los hallazgos citológicos son los de un adenocarcinoma.

El espécimen de resección mostró un adenocarcinoma infiltrante primario, no mucinoso, de patrón predominantemente acinar (80%), sólido (10%) y en menor proporción papilar y lepidico.

**Referencias**

Erozan YS, Ramzy I. Pulmonary Cytopathology. Boston, MA: Springer US; 2014. (Essentials in Cytopathology; vol. 15).

**Comentarios del intento**

No hay observaciones para este intento.

- Final del reporte -  
Página 7 de 7

Aprobado por:  
Aída Porras. MSc. PhD  
Coordinadora Programas QAP PAT

**Interpretación** Concordante No concordante **Fecha de generación:** 2021-01-04 11:30 **Laboratorio:** 200103 - Hospital Universitario de La Samaritana

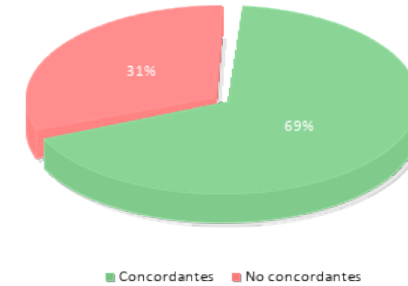
COD. Patólogo	Caso clínico 1 CITNG-84	Caso clínico 2 CITNG-85	Caso clínico 3 CITNG-86	Caso clínico 4 CITNG-87
<b>Valoración diagnóstica de referencia</b>	1	2	3	4
HUS-001	1	2	5	6
HUS-002	1	2	7	6
HUS-003	1	2	3	6
HUS-004	1	2	3	4

**Convenciones para diagnósticos**

[1] Positivo para carcinoma [2] Positivo para carcinoma papilar (Bethesda VI) [3] Maligno, compatible con adenocarcinoma metastásico [4] Positivo para malignidad: adenocarcinoma [5] Positivo para malignidad, carcinoma neuroendocrino de célula pequeña [6] Positivo para malignidad: carcinoma escamocelular [7] Positivo para malignidad, compatible con sarcoma

Resultados intralaboratorio - Citología no ginecológica		
COD. Patólogo	Concordantes	No Concordantes
HUS-001	2	2
HUS-002	2	2
HUS-003	3	1
HUS-004	4	0
<b>Total</b>	11	5

Porcentaje de concordancia en el diagnóstico



- Final del reporte -  
Página 1 de 1

Aprobado por:  
Aída Porras. MSc. PhD  
Coordinadora Programas QAP PAT