

Interpretación Concordante Discordancia menor No concordante **Fecha de generación:** 2021-01-05 11:18 **Laboratorio:** 200104 - Oncólogos del Occidente

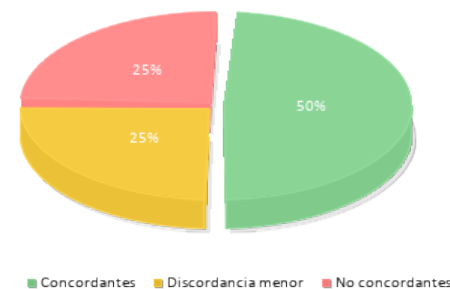
COD. Patólogo	Caso clínico 1 CITG-129	Caso clínico 2 CITG-130	Caso clínico 3 CITG-131	Caso clínico 4 CITG-132
Valoración diagnóstica de referencia	1	2	3	4
ODO-002	5	6	3	4

Convenciones para diagnósticos

[1] Lesión escamosa intraepitelial de bajo grado [2] Negativa para lesión intraepitelial o malignidad, con células endometriales en paciente mayor de 45 años [3] Lesión escamosa intraepitelial de alto grado [4] Negativa para lesión intraepitelial o malignidad, con microorganismos micóticos morfológicamente compatible con Candida SPP [5] Negativa para lesión intraepitelial o malignidad, con cambios celulares reactivos [6] Negativa para lesión intraepitelial o malignidad, con tricomonas vaginalis

Resultados intralaboratorio - Citología ginecológica			
COD. Patólogo	Concordantes	Discordancia menor	No concordantes
ODO-002	2	1	1
Total	2	1	1

Porcentaje de concordancia en el diagnóstico



- Final del reporte -
Página 1 de 1

Aprobado por:
Aída Porras. MSc. PhD
Coordinadora Programas QAP PAT