

Interpretación Concordante No concordante

Fecha de generación: 2021-11-24 08:55

Laboratorio: 200106 - Centro Hospitalario Serena del Mar



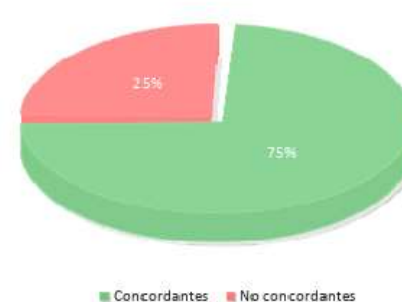
COD. Patólogo	Caso clínico 1 PQ-23-3	Caso clínico 2 PQ-24-3	Caso clínico 3 PQ-25-3	Caso clínico 4 PQ-26-3
Valoración diagnóstica de referencia	1	2	3	4
CHSM-001	1	5	3	4

Convenciones para diagnósticos

[1] Transformación blástica linfocítica de leucemia mieloide crónica **[2]** Espiradenoma ecrino **[3]** Tumor de la vaina neural periférico maligno **[4]** Adenocarcinoma de tipo acinar, Gleason 4 + 3 (score de 7), con un 70% de grado 4, Grado Grupo 3, con compromiso del borde de resección pintando con tinta negra **[5]** Poroma ecrino

Resultados intralaboratorio - Patología quirúrgica		
COD. Patólogo	Concordantes	No concordantes
CHSM-001	3	1
Total	3	1

Porcentaje de concordancia en el diagnóstico



- Final del reporte -
Página 1 de 1

Aida Porras. MSc. PhD
Coordinadora Programas QAP

Digitally signed by Aida Porras. MSc.
PhD Coordinadora Programas QAP
Date: 2021.11.24 14:15:16 -05'00'

Aprobado por:
Aida Porras. MSc. PhD
Coordinadora Programas QAP PAT