

Interpretación Concordante Discordancia menor No concordante **Fecha de generación:** 2021-05-15 11:04 **Laboratorio:** 200104 - Oncólogos del Occidente



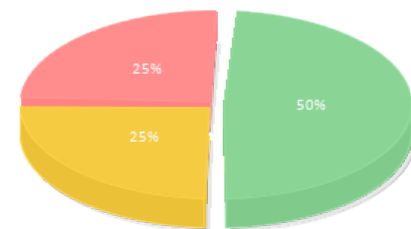
COD. Patólogo	Caso clínico 1 CITG-133	Caso clínico 2 CITG-134	Caso clínico 3 CITG-135	Caso clínico 4 CITG-136
Valoración diagnóstica de referencia	1	2	3	4
ODO-002	6	5	3	5
ODO-003	1	2	3	4
ODO-004	3	5	5	7
ODO-006	1	5	2	4

Convenciones para diagnósticos

[1] Lesión escamosa intraepitelial de alto grado **[2]** Negativa para lesión intraepitelial o malignidad, con desviación de la flora vaginal sugestiva de vaginosis bacteriana. **[3]** Lesión escamosa intraepitelial de bajo grado **[4]** Negativa para lesión intraepitelial o malignidad, con cambios celulares reactivos **[5]** Negativa para lesión intraepitelial o malignidad **[6]** Negativa para lesión intraepitelial o malignidad, con células endometriales en paciente mayor de 45 años **[7]** Negativa para lesión intraepitelial o malignidad, con microorganismos micóticos morfológicamente compatible con Cándida spp.

Resultados intralaboratorio - Citología ginecológica			
COD. Patólogo	Concordantes	Discordancia menor	No concordantes
ODO-002	2	1	1
ODO-003	4	0	0
ODO-004	0	2	2
ODO-006	2	1	1
Total	8	4	4

Porcentaje de concordancia en el diagnóstico



■ Concordantes ■ Discordancia menor ■ No concordantes

- Final del reporte
Página 1 de 1

Aprobado por:
Aída Porras. MSc. PhD
Coordinadora Programas QAP PAT